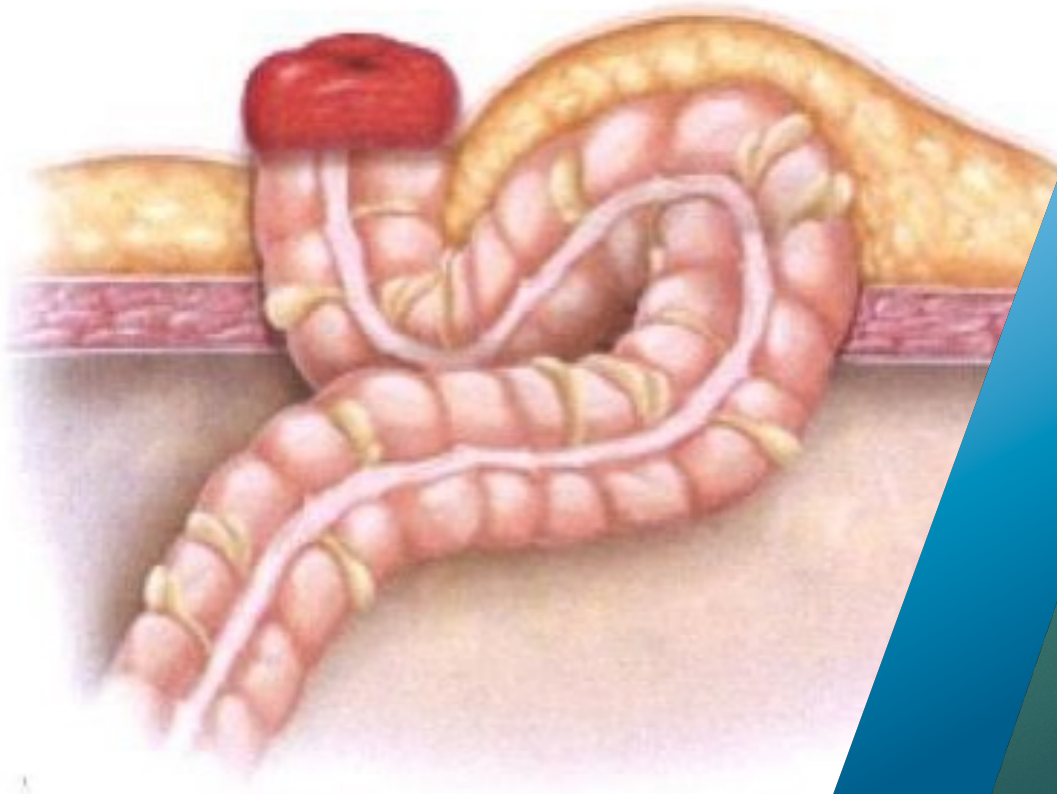

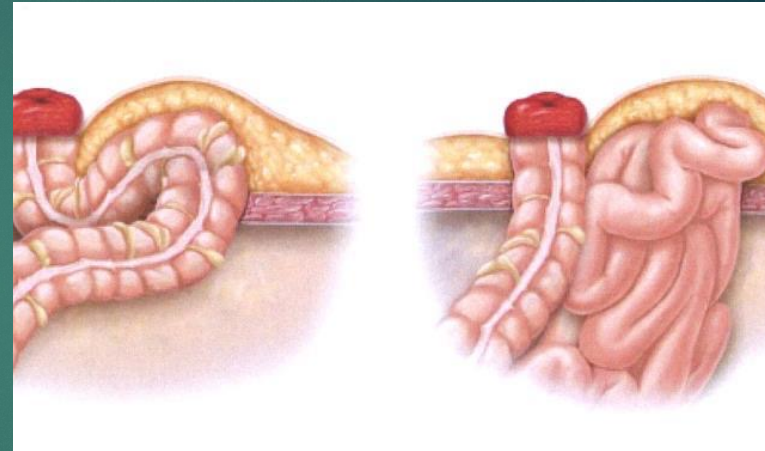
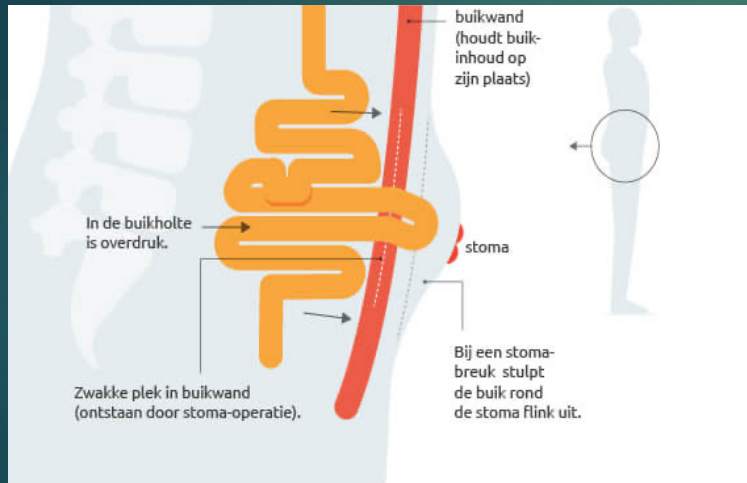


- Meerdere wegen naar de parastomale hernia
  - Mary Everling
  - Annelies van Raalten

# Inhoud

- Wat is een parastomale hernia
- Incidentie
- Voorlichting
- Risico factoren
- Interventies
- Meerdere wegen naar de parastomale hernia; casuïstieken
- Preventie

# Wat is een parastomale hernia?





# Incidentie

- Richtlijn stomazorg  
Nederland 0-66%
- Incidentie wereldwijd  
7%-57%
- Verwachting incidentie  
hoger

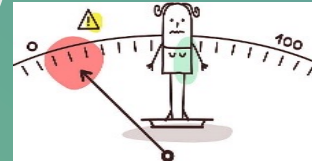
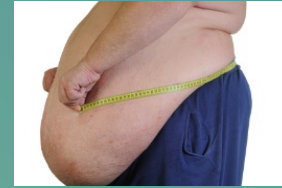

# Voorlichting? Of gebrek hieraan....

- 51% minder actief
- 90% geen voorlichting wat betreft sporten
- 82% geen voorlichting betreft core stability
- 88% neemt geen core stability mee in algemeen herstel

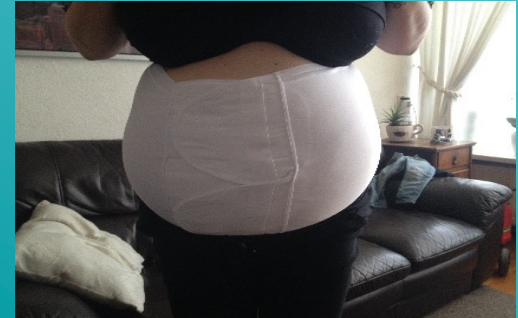# Risico factoren

- hogere leeftijd
- overgewicht
- veel hoesten
- persen
- zwaar tillen (boven 15 kg)
- slappe buikspieren
- sporten en hobby waarbij de buikspieren te zwaar belast worden zoals roeien, gewichtheffen en het bespelen van een blaasinstrument.
- spoedchirurgie



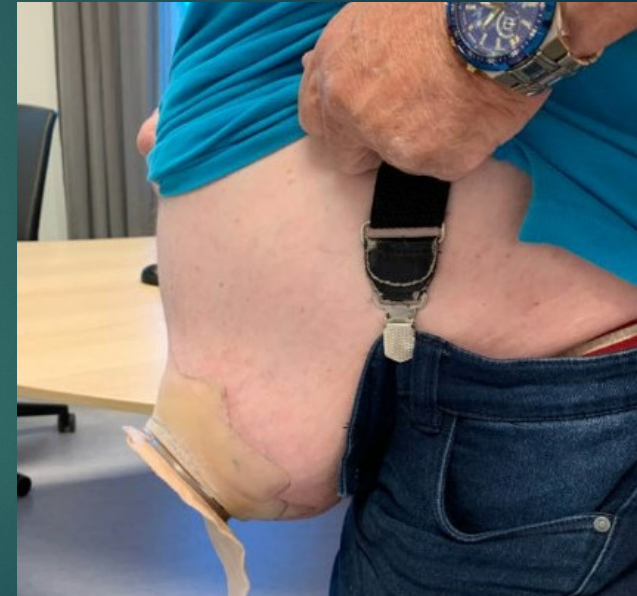

- Conservatief; band aanmeten
- Lifestyle
- eventuele darmirrigatie stoppen/bespreken
- incidenteel operatief ingrijpen noodzakelijk

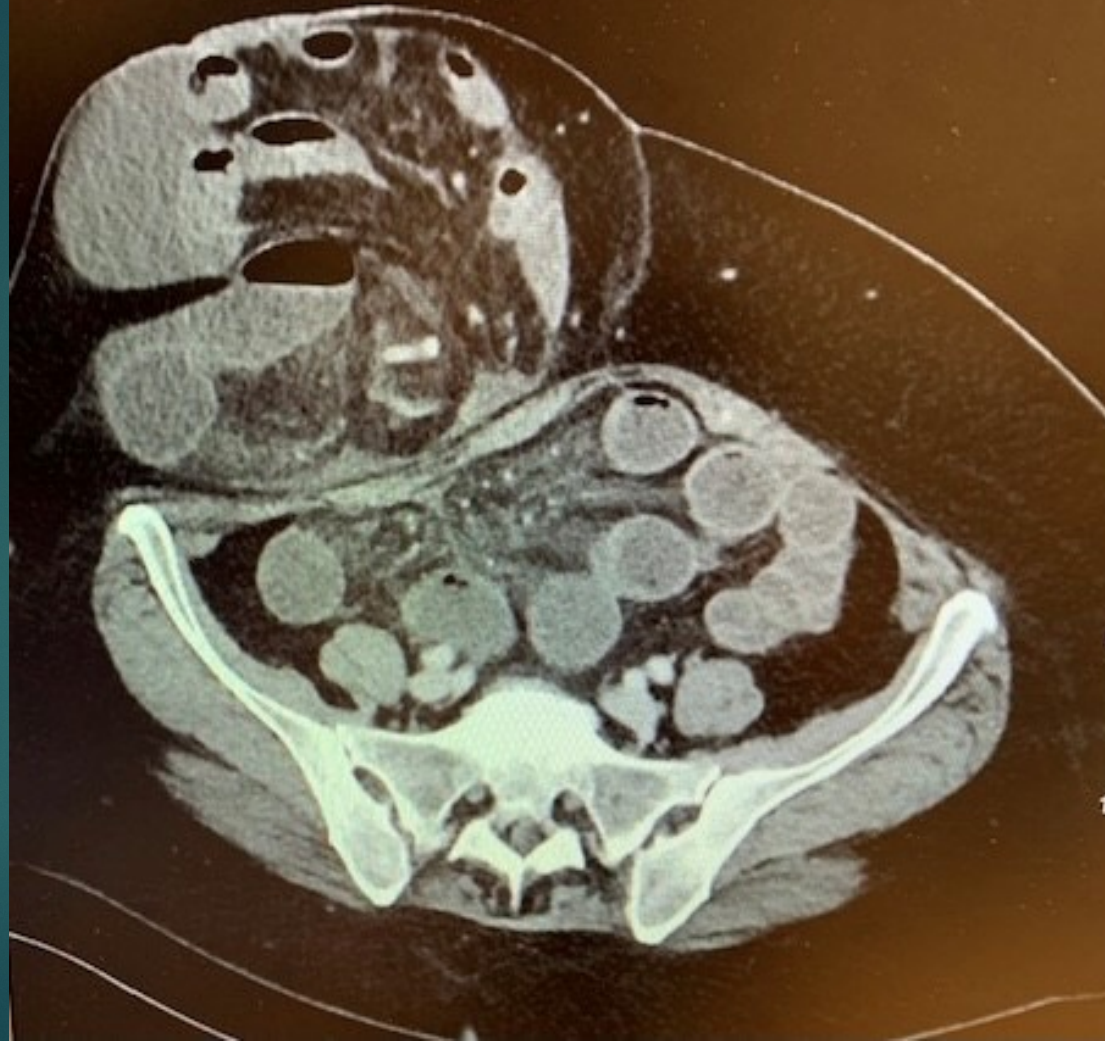


# Casuïstiek bespreking

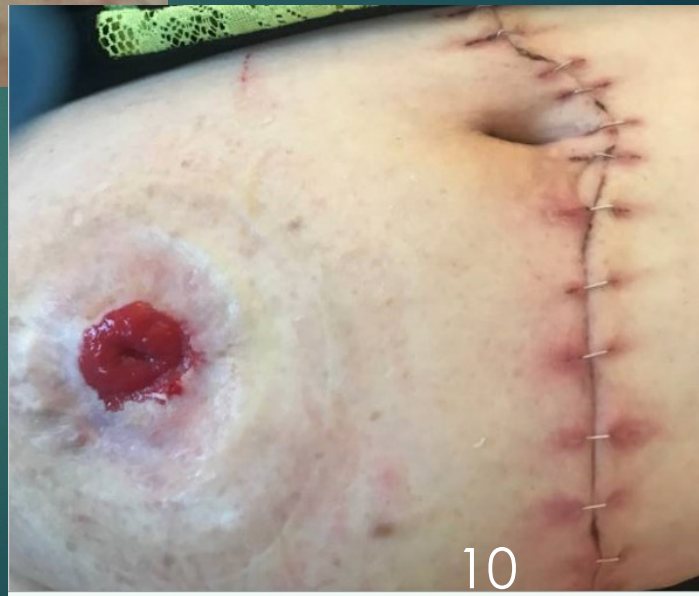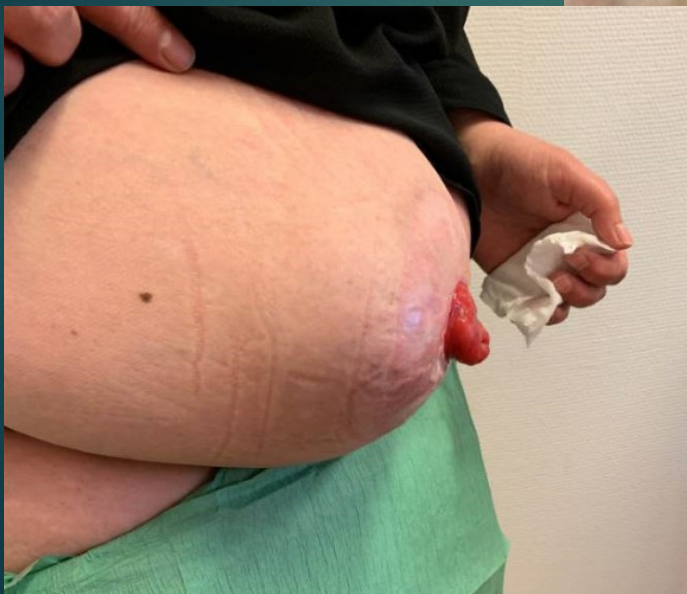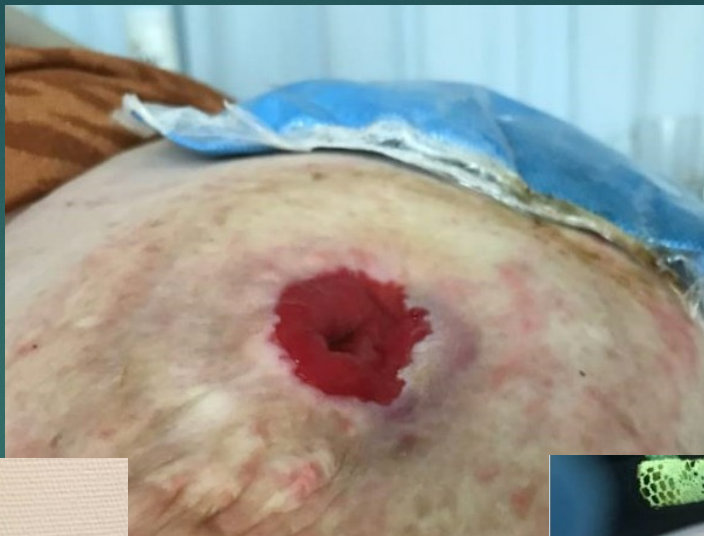- Dhr O, 75 jaar
- In mei 2020 in Thailand acuut geopereerd
- Darm CA
- FU
- Woonomstandigheden





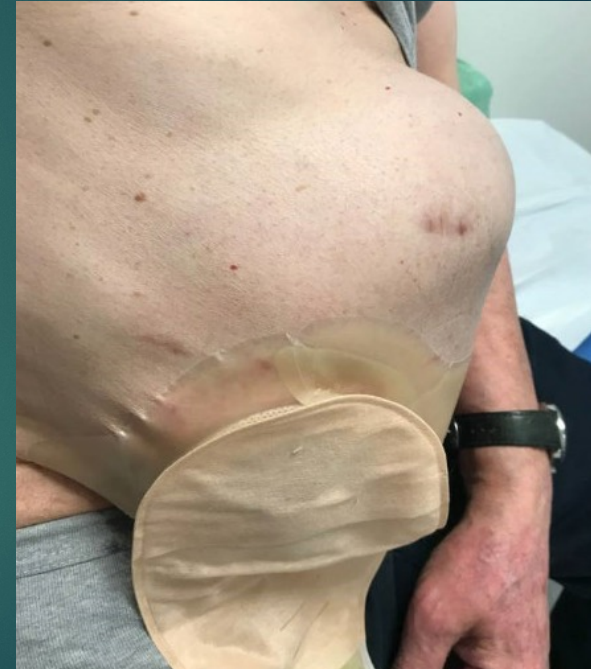
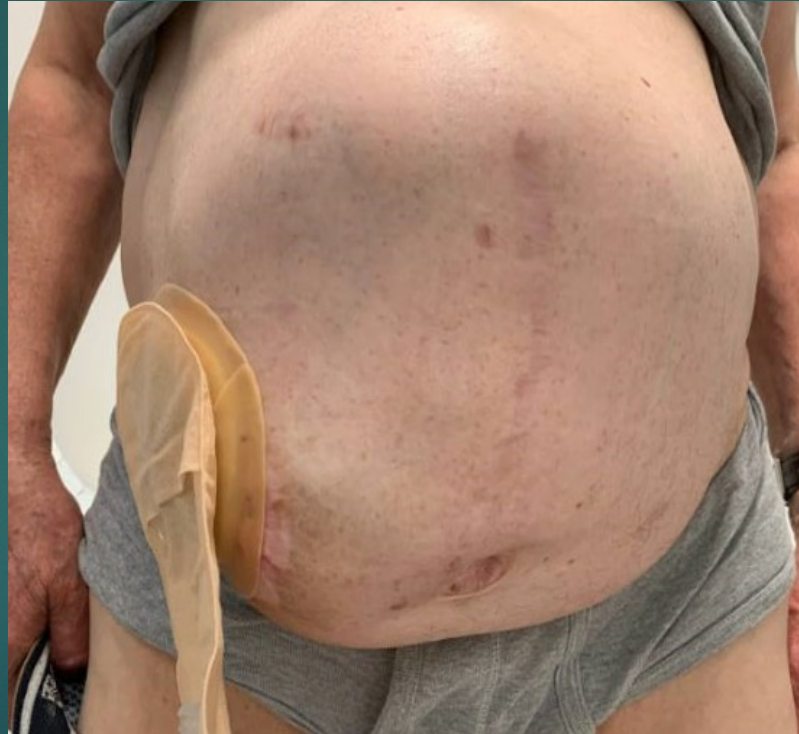
- Mw L
- 52 jaar
- Collitis ulcerosa
- 2015 subtotale colectomie
- BMI 38

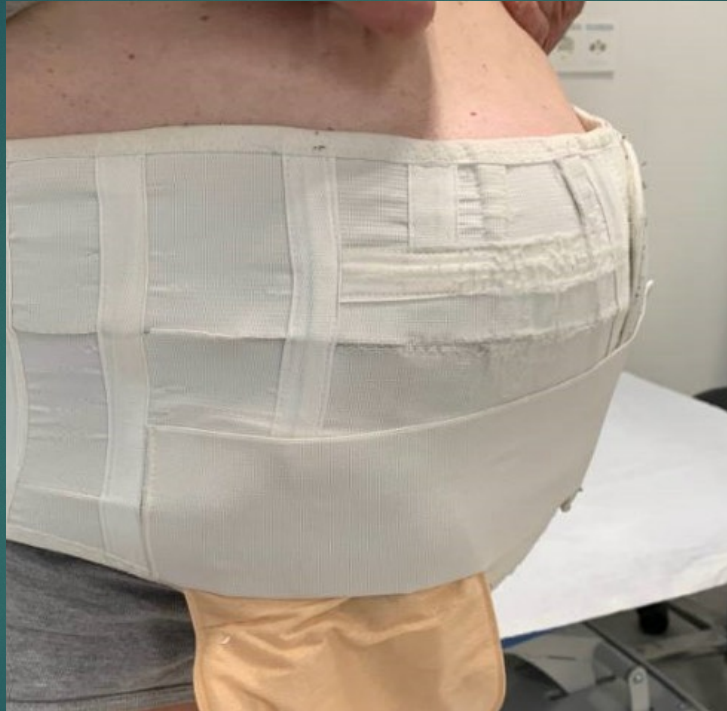


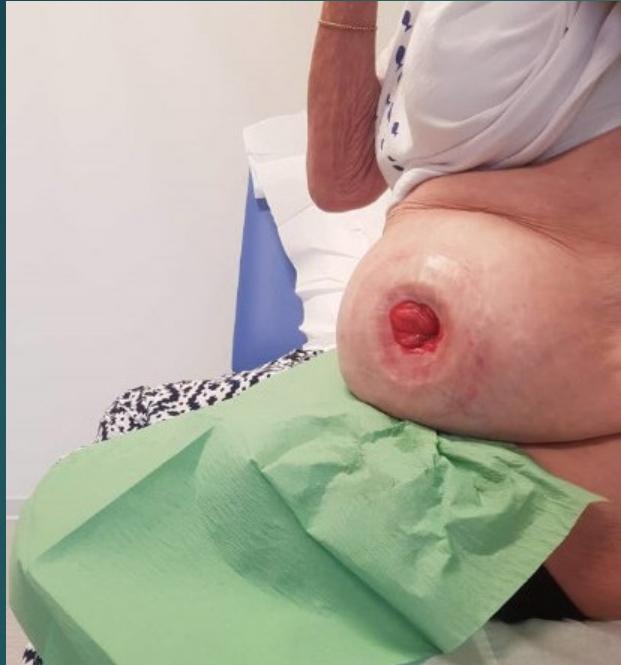
- Dhr K, 78 jaar
- 2014 RARC
- BlaasCA
- Complicaties
- FU







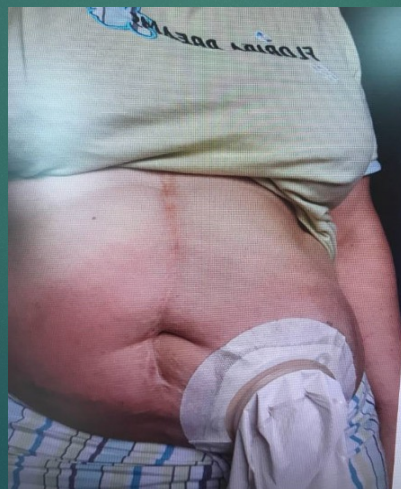
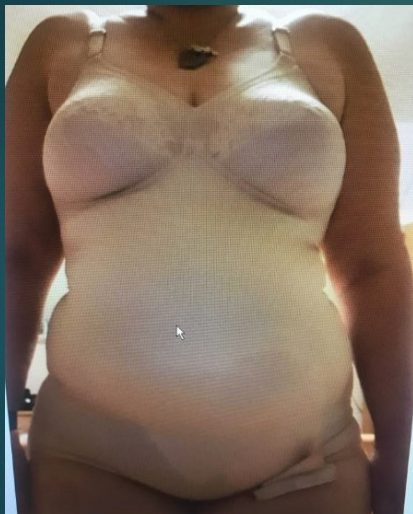

- Mw R, 79 jaar
- Adeno CA 2018
- Hemicolectomie links
- Complicaties
- COPD

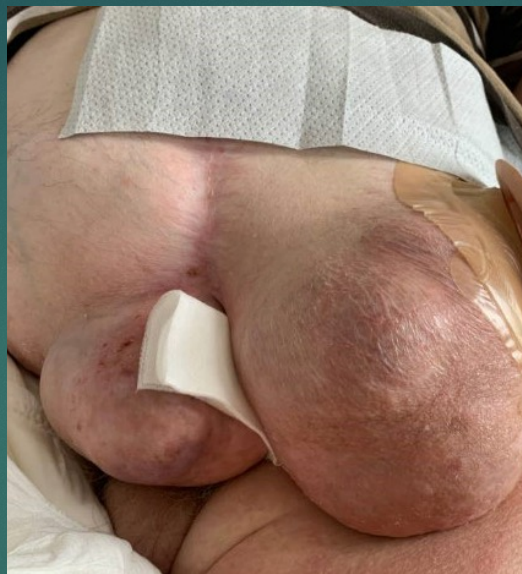
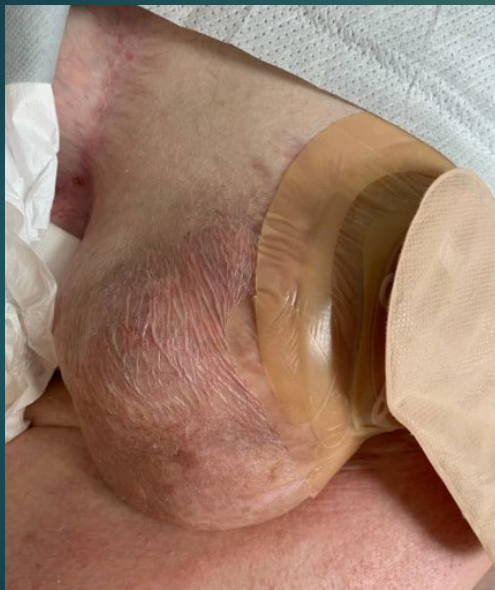


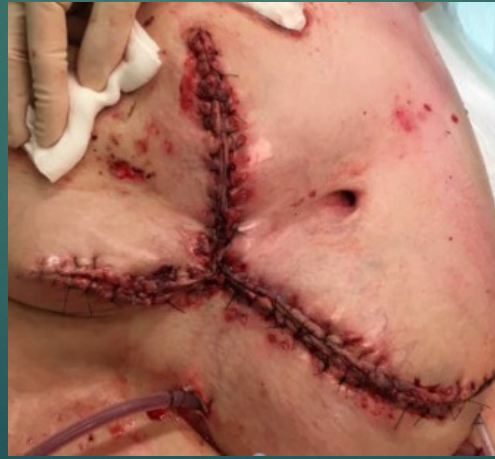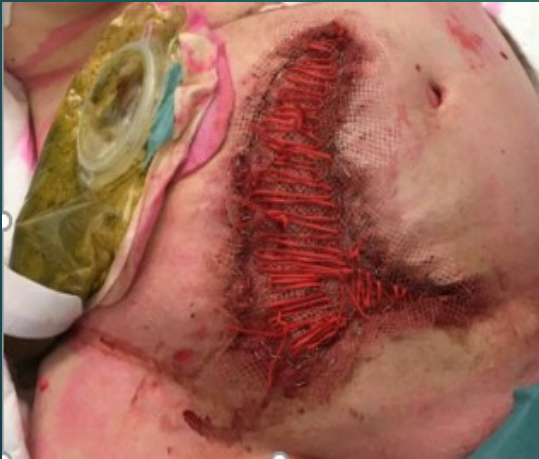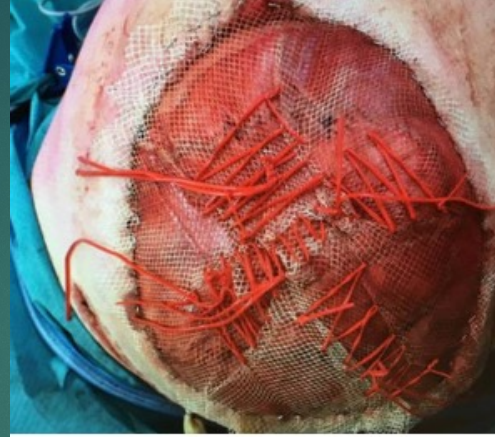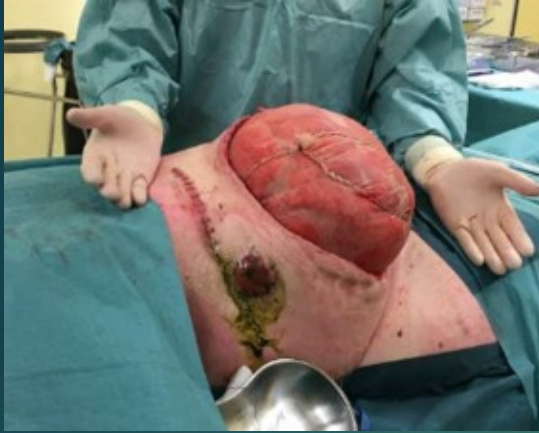- Mw K, 52 jaar
- Slow transit obstipatie
- 1989 aanleggen ileostoma, .....
- Spoelt via stoma
- ETO broek





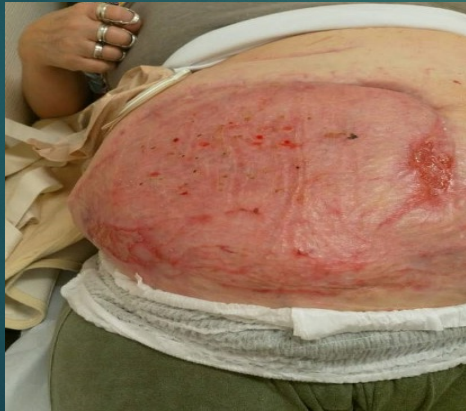
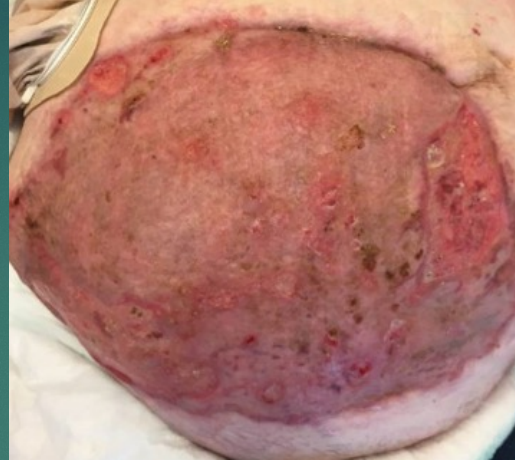
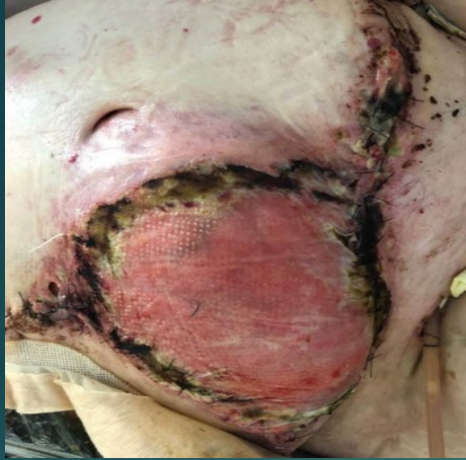- Dhr de K, 70 jaar
- Rectum CA 2008
- Gecompliceerd verloop
- Levermetastasen waarvoor behandeling
- Regelmatig ileusklachten
- rolstoelgebonden

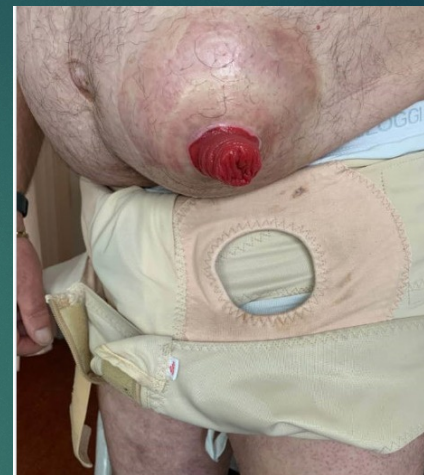
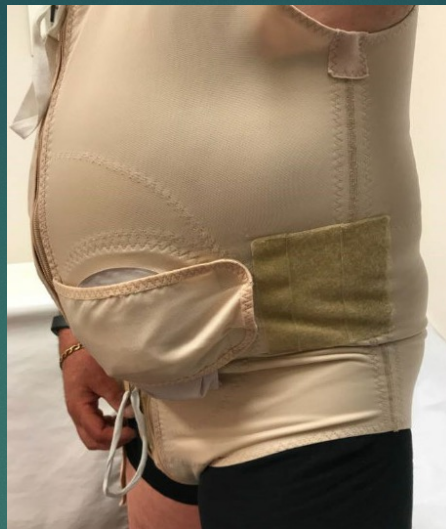
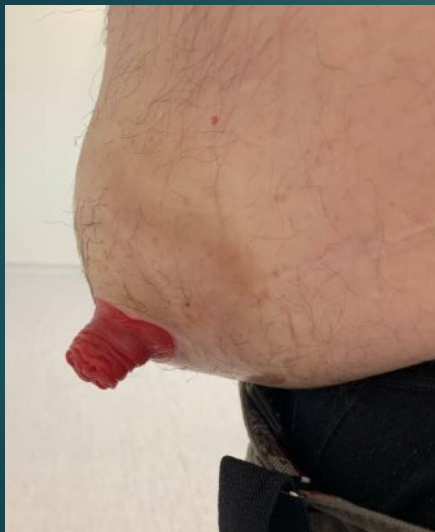- Mw G, 62 jaar
- Ehler danlos
- 2002 ileostoma ivm chronische obstipatie
- 2018 recidiverende klachten van PSH
- Operatief ingrijpen
- Split skin

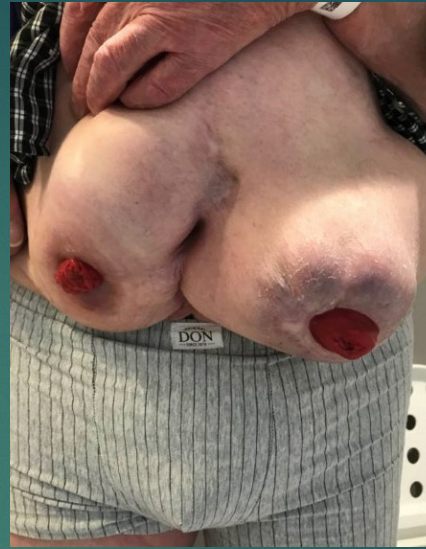
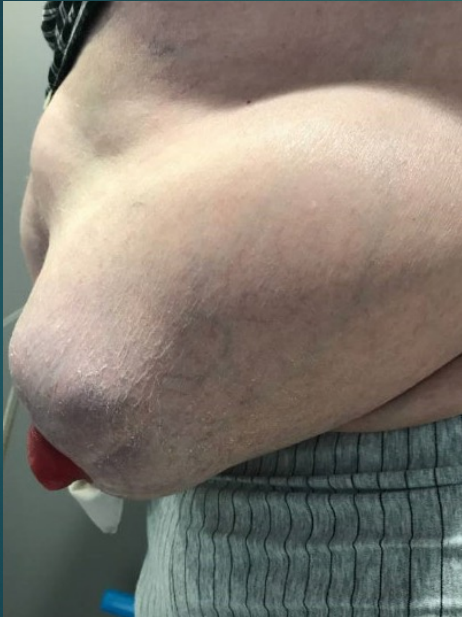






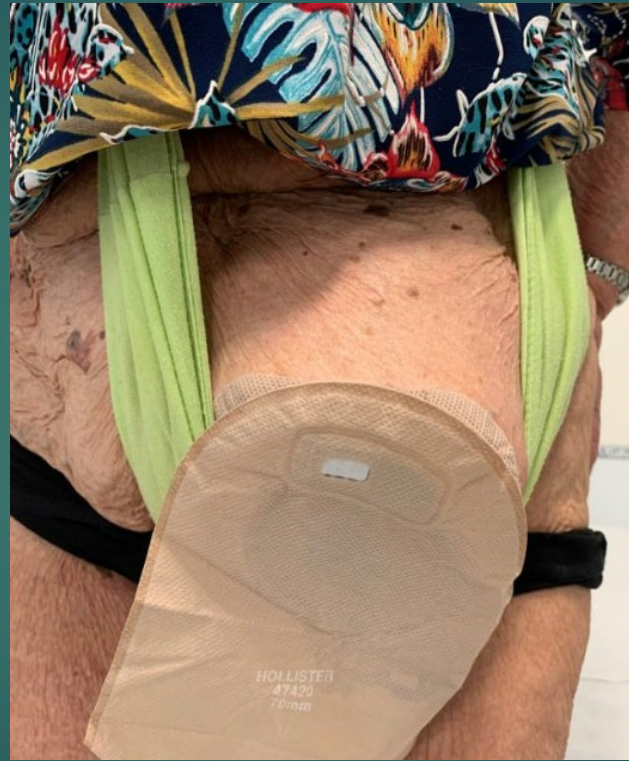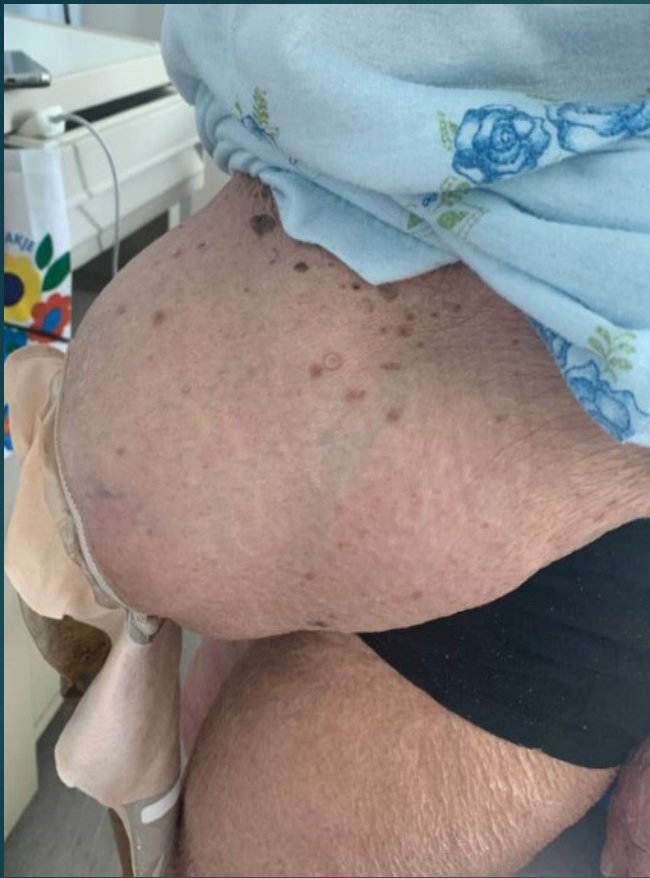- Dhr J, 68 jaar
- Rectum CA 2007
- Lap APR
- Parkinson
- DM2



- Dhr B, 76 jaar
- Stenoserende rectum CA
- Eindstandig ileostoma en colon slijmfistel
- FU 5 jaar achter de rug



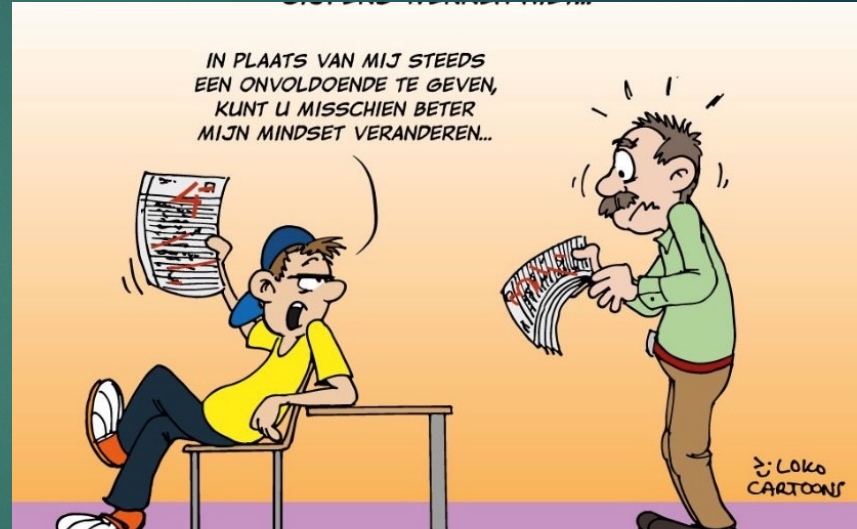

- Mw Ko
- 84 jaar
- Diverticulitis
- 2001 sigmoidresectie met ileostoma
- Uiteindelijk eindstandig colostoma



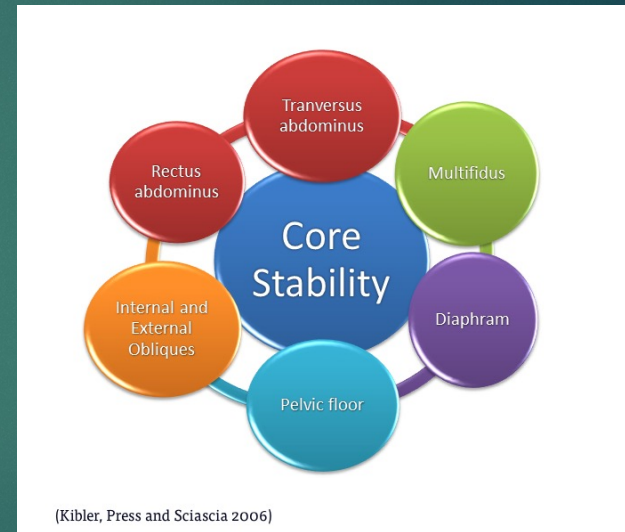# Preventie

- Advies geven in pre- als post operatieve fase
- Voorkomen verhoogde abdominale druk
- Leefstijladviezen
- Core stability
- Preventief band dragen
- Overgewicht verliezen (pre-operatief)
- Duur FU
- Leefstijladviezen



# Aanbevelingen

- Uitleg/advies core stability
- Preventief dragen ondersteuning
- Ontwikkelen folder
- Ontwikkelen sportprogramma



Zijn er nog vragen.....





Bedankt voor jullie aandacht



# Bronvermelding

Incidence and risk factors for parastomal bulging in patients with ileostomy or colostomy: a register-based study using data from the Danish Stoma Database Capital Region

R M Andersen 1 2, T W Klausen 3, A K Danielsen 2, A Vinther 4, I Gögenur 5 6, T Thomsen 1 6

Affiliations expand

PMID: 28980388 DOI: 10.1111/codi.13907

Received 2017

Williams, J., Gwillam, B., Sutherland, N.,Matten, J., Hemmingway, J., Ilsey, H., Somerville, M., Vujnovich, A., Day, S., Redmond, C., Cowin, C., Fox, K.&Parker, T. (2010). Evaluating skin care problems in people with stomas. *British Journal of Nursing*, 19(17): S6-S15.

Parastomal Hernia Repair Outcomes: A Nine-Year Experience

You Wei Lin, Patrick Keller, Daniel L Davenport, Margaret A Plymale, Crystal F Totten, John Scott Roth. 2019 Jul 1;85(7):738-741.

North, J. (2014). Early Intervention, parastomal hernia and quality of life: a research study. *British Journal of Nursing*, 23 (5): S14-8. ISSN: 09660461

Russel, S. (2017). Parastomal hernia and physical activity. Are patients getting the right advice?: a research study. *British Journal of Nursing*, 2017, (Stoma Supplement) Vol 26, No17

Richtlijn Stomazorg Nederland

V&VN Stomaverpleegkundigen

6 November 2012

Herziening november 2018

<https://www.stomavereniging.nl/wp-content/uploads/2019/11/201510-informatievoorziening-stomadragers-Saxion-kleiner.pdf>